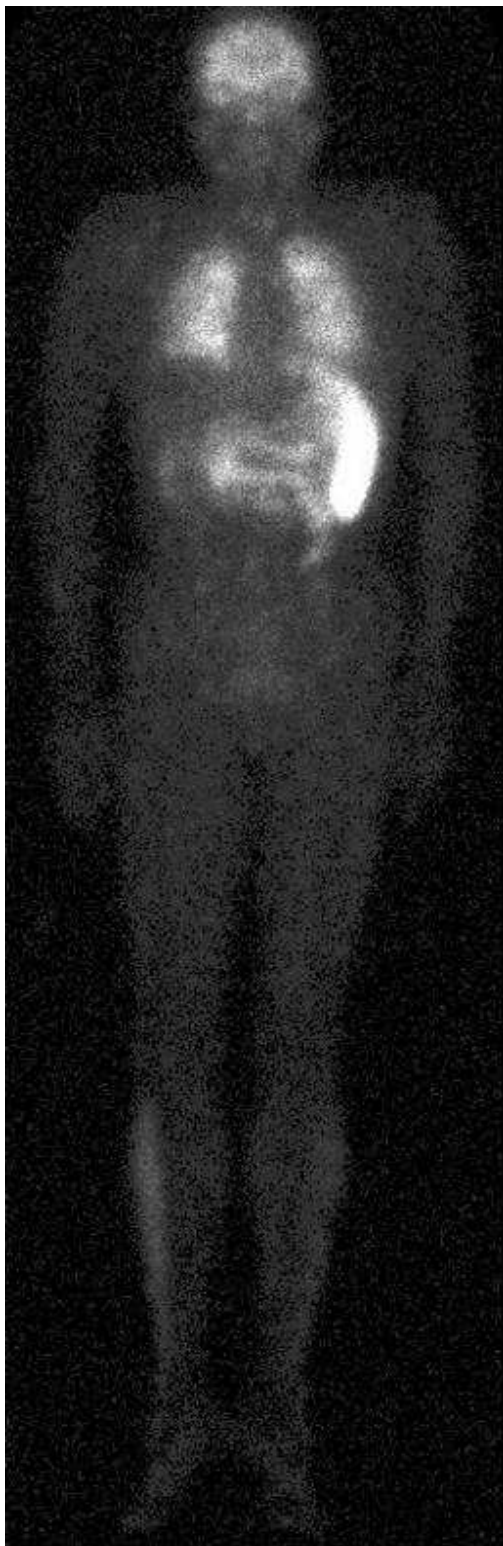
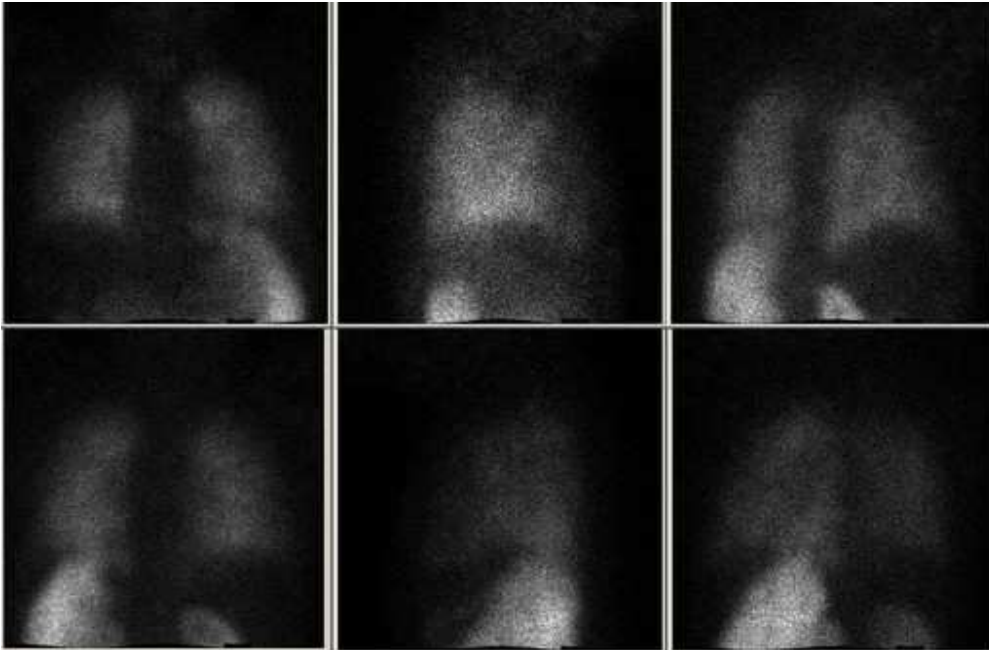


Paciente feminina, 51 anos.

Rastreamento



Estáticas



JSRC, 51 anos, feminina

Pedido: cirrose hepática por vírus B e C com quadro clínico compatível com hídrome hepatopulmonar ainda sem confirmação diagnóstica.

Portadora de hipertensão portal, varizes esofágicas e esplenomegalia. Refere 2 episódios de hemorragia digestiva alta há 11 anos. Há 15 dias passou a cursar com dispnéia aos mínimos esforços, progressiva, e com cianose de extremidades. No momento sem queixas. Tem síndrome de Sheehan pós-parto há 25 anos.

Estudo: Quantificação de shunt

Imagens estáticas nas projeções anterior e posterior do corpo inteiro foram adquiridas após a administração endovenosa de MAA-99mTc.

As imagens de perfusão pulmonar evidenciam distribuição discretamente heterogênea do traçador no parênquima pulmonar bilateralmente.

Observa-se, ainda, aumento da radioatividade no cérebro, fígado, baço, intestino e rins.

Nota-se também baço de volume aumentado.

Porcentagem de shunt: 81%.

Interpretação:

Estudo positivo para shunt arterio-venoso.