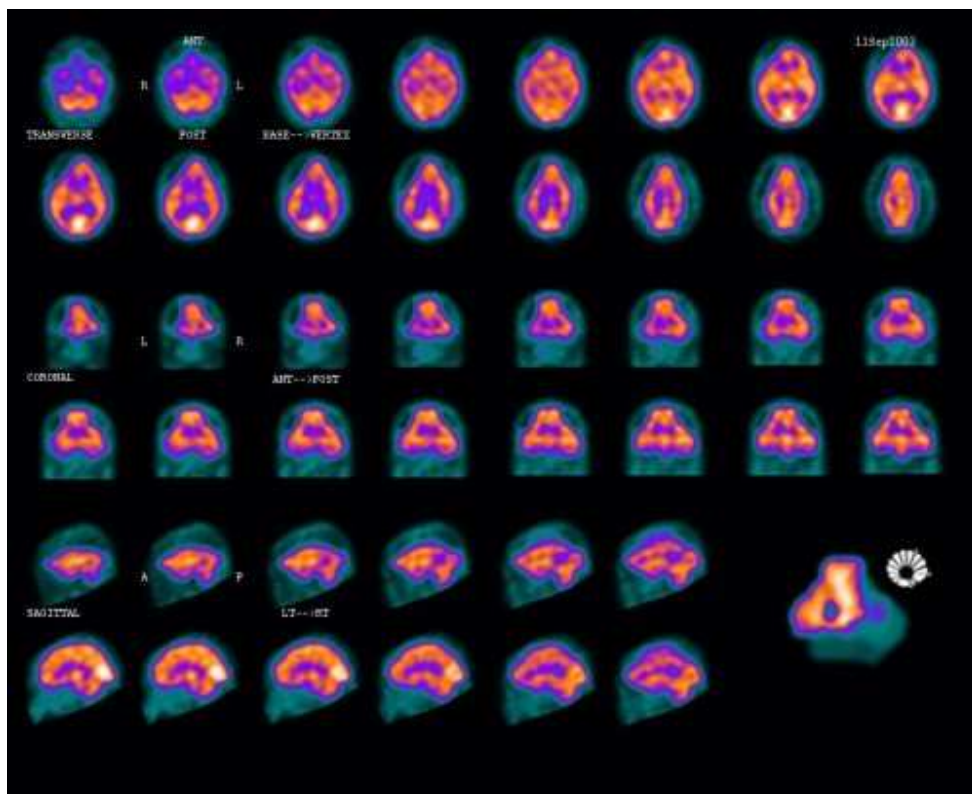


LV, masculino, 76 anos, destro, médico.

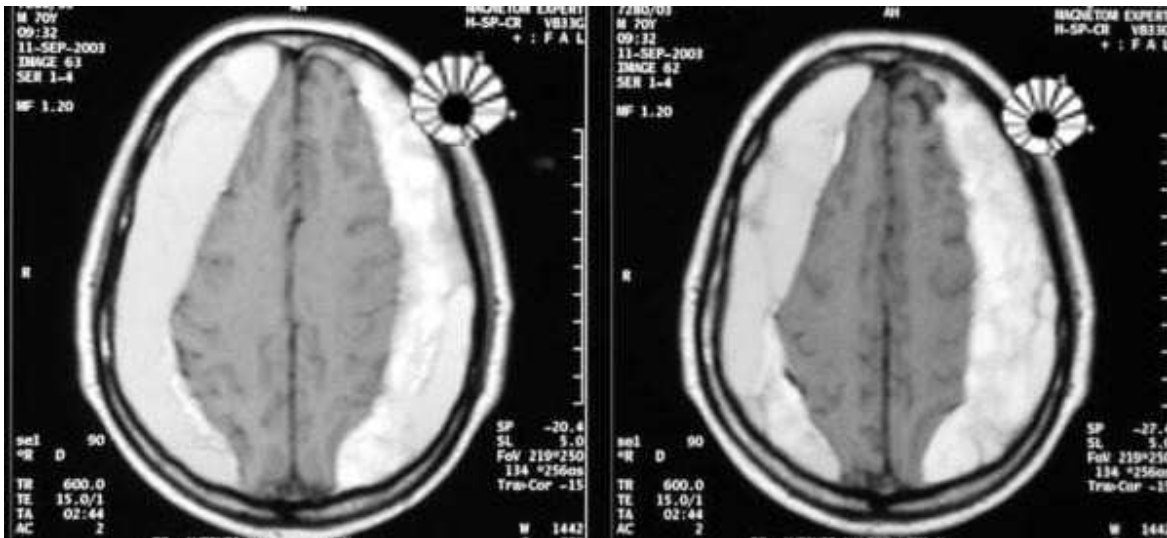
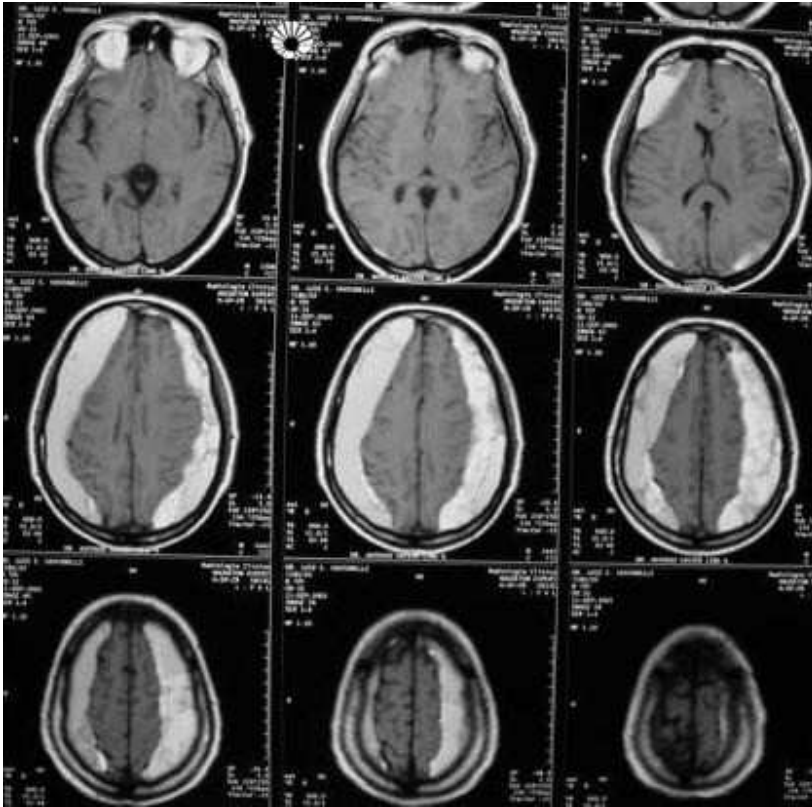


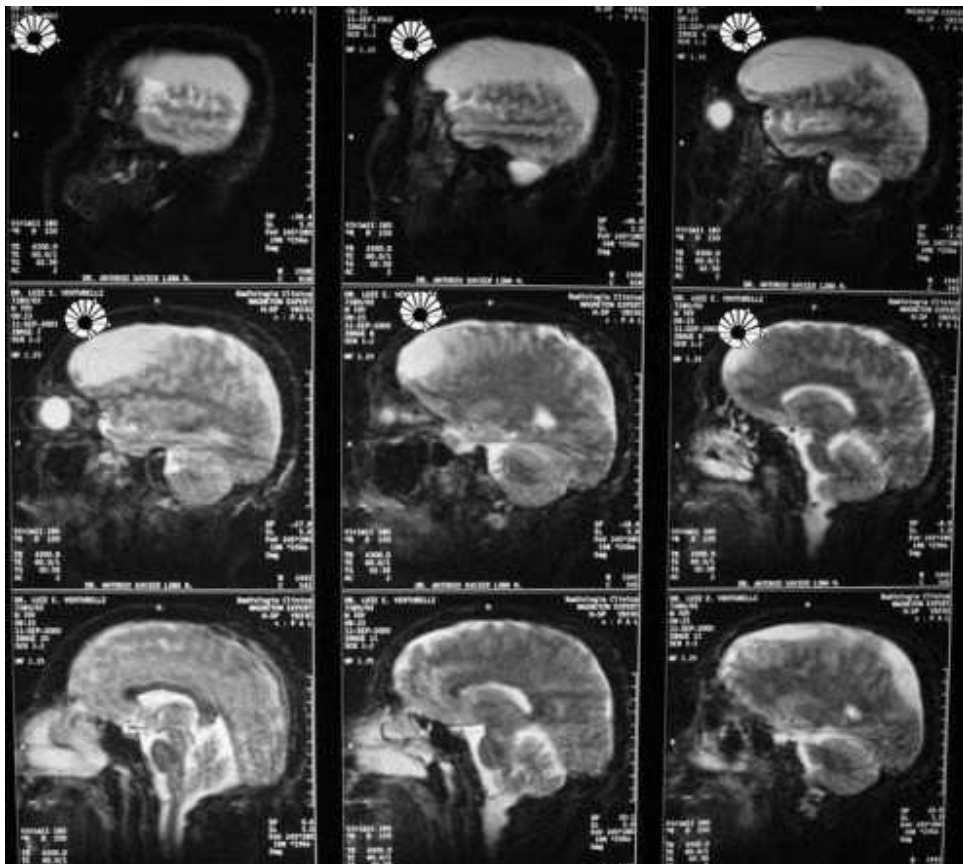
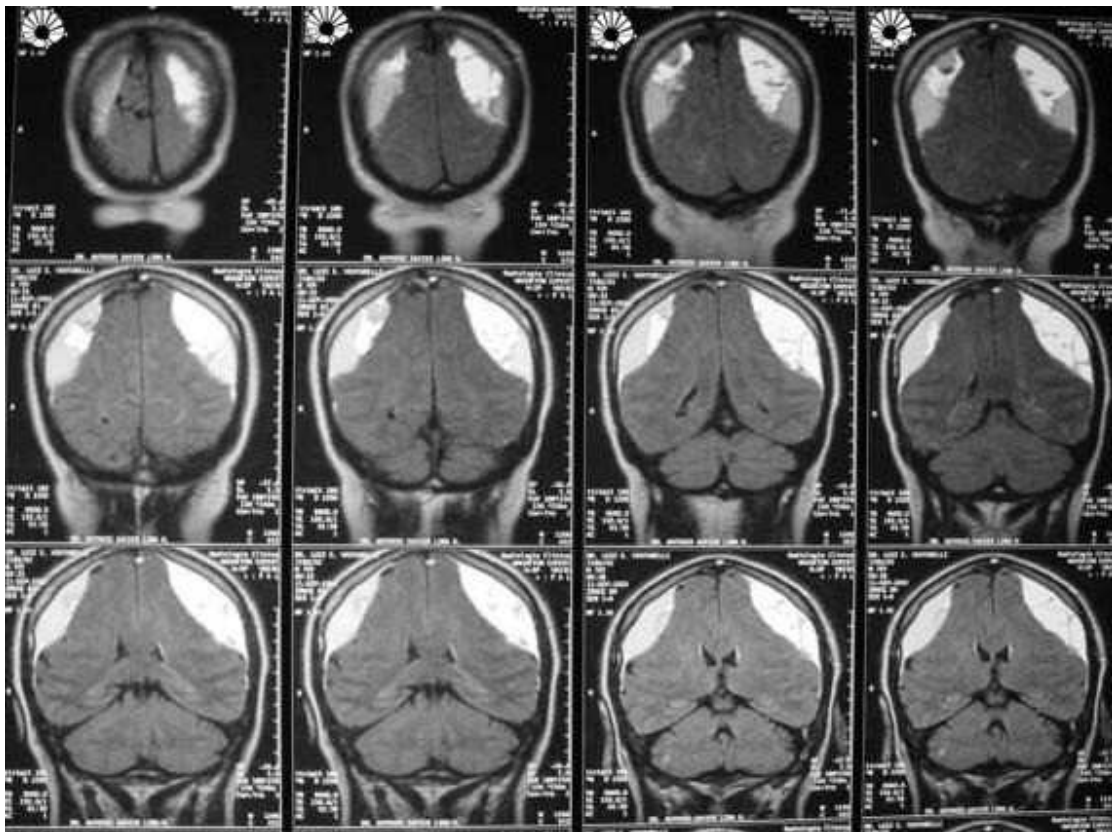
História clínica

Queda da própria altura há 2 meses. Há 2 semanas com dificuldade para deambular, perda de força no hemicorpo direito e perda da memória recente (filha refere apatia). DM +. Nega HAS, AVC prévio, depressão.

Ressonância magnética

Áreas de hematoma subdural bilateral.





Achados e Laudo:

Observa-se hipoperfusão acentuada e de pequena extensão do lobo frontal direito. Não se evidencia contra-golpe da alteração descira no lobo frontal direito.

Nota-se, ainda, acentuada compressão lateral dos lobos frontais e parietais com desvio para a linha média.

Interpretação

As alterações descritas correspondem a seqüelas de traumatismo crânio-encefálico.